Aus dem Stirum-Krankenhaus Bruchsal, Chirurgische Abteilung
Direktor: Prof. Dr. L. Zukschwerdt

Lokales tumorförmiges Amyloid

(Bericht über eine Beobachtung an der Oberkieferschleimhaut.)

Inaugural-Dissertation

zur Erlangung der Doktorwürde

einer Hohen Medizinischen Fakultät

der Ruprecht-Karls-Universität zu Heidelberg

vorgelegt von

Klara Geschwindner

Zahnärztin

...ine Medical Library

1940

Buchdruckerei Richard Mayr, Würzburg

Gedruckt mit Genehmigung der Medizinischen Fakultät
der Universität Heidelberg.

Dekan: Prof. Dr. Rodenwaldt
Referent: Prof. Dr. Zukschwerdt

Gliederung

Einleitung

I. Definition
   a) der allgemeinen Amyloidosis
   b) des lokalen tumorförmigen Amyloids

II. Genese der Amyloidsubstanz
   a) Theorien zur Klärung der Genese
   b) Untersuchungsmethoden zur Klärung der Genese
      1. färberische Methoden
      2. chemische Methoden
      3. experimentelle Methoden

III. Allgemeine Amyloidosis
   a) Lokalisation
   b) Morphologie
   c) Aetiologie

IV. Lokales tumorförmiges Amyloid
   a) Lokalisation
   b) Morphologie
   c) Aetiologie

V. Eigene Beobachtung
   a) Lokalisation
   b) Morphologie
   c) Aetiologie


Digitized by the Internet Archive
in 2026

https://archive.org/details/IA40153319_0076

Die geringe Anzahl der in das Schrifttum eingegangenen Fälle lokalen tumorförmigen Amyloids, eines relativ seltenen Vorkommnisses, berechtigt zur Veröffentlichung einer jeden derartigen Beobachtung. Die Veröffentlichung ist umsomehr gerechtfertigt, als es sich hier um einen Tumor mit bisher noch nicht beobachtetem Sitz handelt, nämlich an der Oberkieferschleimhaut. Bei Durchsicht der Literatur fällt die Hartnäckigkeit, mit der das Problem „Das Amyloid", d. h. sowohl die „Allgemeine Amyloidosis' als auch das „lokale tumorförmige Amyloid" behandelt wird, auf und läßt daraus schon auf die Schwierigkeiten schließen, die dieses Kapitel der Pathologie in so ausreichendem Maße bietet.

Es seien zunächst der Festlegung der Begriffe „allgemeines Amyloid" und „lokales tumorförmiges Amyloid' einige Worte gewidmet. Man begegnet in der Literatur des öfteren gewissen Unklarheiten in den Grenzen zwischen diesen beiden pathologischen Zuständen, die durch eine beiden gemeinsame, chemisch, optisch und histologisch in beiden Fällen gleiche Substanz ihrem Wirtsorganismus zu schaden in der Lage ist.

I. Definition

a) der allgemeinen Amyloidosis.

Bei der allgemeinen Amyloidosis lokalisiert sich die amyloide Substanz in den verschiedenen Organen in Reihenfolge und Ausdehnung außerordentlich wechselnd, aber doch meist bestimmte Organe, und in diesen bestimmte Teile bevorzugend. So findet man beim Menschen vorwiegend die Milz zuerst mit Amyloidablagerungen betroffen; meist gleichzeitig folgt dann die Leber, nach der dann im allgemeinen erst die anderen Organe, Nieren, Nebennieren, Darm etc. befallen werden. Die Amyloidsubstanz findet sich in diffuser Anordnung in das ganze Organ gelagert, es in Form, Größe, Farbe und Konsistenz verändernd.

b) des lokalen tumorförmigen Amyloids.

Den Begriff des lokalen tumorförmigen Amyloids dagegen könnte man so definieren, daß man darunter die auf den Teil eines Gesamtorgans beschränkte, durch eine von den allgemeinen Ursachen für Amyloidentartung unabhängige örtliche Prädisposition ausgelöste Amyloiddegeneration versteht. Eine diffus amyloid entartete Lymphdrüse z.B. würde niemals als lokaler Amyloidtumor angesehen werden können, ebensowenig wie die an einzelnen Stellen eines degenerierten Organs besonders angehäufte Amyloidbildung, wie sie sich mitunter an der degenerierten Leber vorfinden.

Sehen wir also ab von Veränderungen, wo sich 1. Amyloid lokal tumorförmig gleichzeitig mit anderen Veränderungen primärer Natur meist im selben Organ, 2. Amyloid nur lokal, aber im Anschluß an echte Tumoren, Amyloid also sekundär findet, und wo sich 3. metastasierende Amyloidtumoren, wo zwar nicht dieses metastasiert, sondern wo es sich offenbar lokal bedingt im Anschluß an metastasierende Tumoren niederschlägt, finden, so bleibt 4. das Bild des Amyloidtumors nach der Definition, nach der er auf Grund einer von allgemeiner Ursache für Amyloidentartung unabhängigen örtlichen Prädisposition in einem Teil des Gesamtorgans entsteht.

II. Genese der Amyloidsubstanz.

a) Theorien zur Erklärung der Genese.

Forschungen, die sich mit der Natur der Amyloidsubstanz, sowohl beim allgemeinen Amyloid als auch beim lokalen tumorförmigen beschäftigten, zeitigten in ihren Ergebnissen die vollkommene Identität dieser für uns heute noch in so mancher Hinsicht recht unerforschten Substanz.

Der Weg zu den heutigen Kenntnissen war ein schwieriger und langsamer; oft mußten Theorien für fehlende Beweisstücke einspringen. So nahm noch Wichmann an, daß das Amyloid durch direkte Degeneration und regressive Metamorphose, also durch Transformation der Gewebe entstehe. Andere sprachen schon von einer Infiltration der Gewebe mit einem fertigen oder noch unvollkommenen

Amyloidstoff aus dem Blut. Rindfleisch sagte dann, ein Eiweißkörper der Ernährungsflüssigkeit werde auf seinem Wege durch die Leber angehalten und in fester Form ausgeschieden, während Ziegler von einem im Blut zirkulierenden Eiweißkörper sprach, der sich nach durch vorhergegangene Entzündung gesetzte Zirkulationsstörung mit Vorliebe an bestimmten Stellen ablagere. Wichmann kommt später dann zu dem Schluß, daß die Amyloiderkrankung in den Organen entstehe, deren Gewebe in ihrer physiologischen Leistung durch die Krankheit bereits geschädigt und nicht mehr imstande sei, das normalerweise aus dem Blut zugeführte Eiweiß zu assimilieren; dies in die Gewebslücken infiltrierte Eiweiß bleibe liegen und erleide mit der Zeit eine chemische Umwandlung. Die schädliche Wirkung der Amyloidmassen auf das sie umgebende Gewebe sei zunächst keine chemische, sondern eine mechanische: sie komprimiere die Gewebselemente, die infolgedessen atrophieren.

Jeder einzelne dieser Forscher hat versucht, diesem Stückwerk an Erkenntnissen neue Ergebnisse hinzufügen zu können. So wurden im wesentlichen folgende drei Wege beschritten. Erstens versuchte man mit Hilfe von Färbemethoden gewissen Eigenheiten herauszufinden, zweitens wollte man durch rein chemische Analysen die Substanz und ihr Verhalten anderen Substanzen gegenüber festlegen, drittens endlich am Tierversuch alle Phasen der Entstehung genau studieren.

b) Untersuchungsmethoden zur Klärung der Genese.

1. färberische Methode.

Diese Substanz nun, die von Rudolf Virchow den Namen Amyloid erhielt, zeigt, wie sich im Verlauf der systematischen Untersuchungen ergab, nicht nur die mit Jodschwefelsäure erste und typischste Reaktion, sondern noch eine Reihe weiterer sowohl für die praktische Diagnosestellung als auch die experimentelle Forschung wichtige und gültige Färbemethoden. Die älteste Amyloidfärbemethode ist, wie bereits erwähnt, die Virchow'sche Jodschwefelsäurereaktion, bei der sich die Substanz blau färbt, was ihn auch dazu brachte, sie mit den sich mit Jod ebenfalls blau färbenden Kohlehydraten in Verbindung zu bringen. Beim Zusetzen von 1% Schwe-

felsäure schlägt die braune Färbung des Amyloids in blaue bis blaugrünliche Farbtöne um. Neben dieser Kardinalreaktion auf Amyloid stehen heute mit gleicher praktischer Bedeutung die Anilinreaktionen Es hat sich erwiesen, daß die Amyloidsubstanz eigentümliche Metachromasien zum Gewebe hat: die amyloide Substanz wird rubinrot, das übrige Gewebe blau. Weitere Anilinfarbstoffe, die positive Färbungen ergaben, sind Methylgrün, Gentianaviolett, Kongorot, Trypanblau, Jodgrün.

Gewisse Verschiedenheiten, Intensität, Farbtönung und Beständigkeit der Reaktionen betreffend, wurden einerseits wohl als mißliche Umstände empfunden, gaben andererseits aber gleichzeitig Anlaß, Rückschlüsse über den Aufbau der Substanz zu ziehen. So kam Lubarsch z. B. darauf, das Amyloid in zwei Komponente zu zerlegen, ausgehend von der Tatsache der optischen Konstanz des Amyloids, trotz seiner mikrochemischen Vielseitigkeit. Er sprach von einer optisch unveränderlichen Grundsubstanz und von einem oder mehreren Trägern der färberisch-mikrochemischen Eigenschaften. Für ihn war die konstante optische Komponente ein Eiweißkörper, die färberisch-chemische die Chondroitinschwefelsäure. Beweise (Krawkow, Schmiedeberg) und Gegenbeweise (Hanssen, Hoffmeister) führten dann auf das Gebiet der chemischen Untersuchungen.

2. chemische Methoden.

Schmiedeberg sah in der Entstehung des Amyloids einen vielleicht durch Fermente geförderten molekularen Umlagerungsprozeß innerhalb des Eiweißmoleküls. Der Eiweißkörper wird dann durch diesen Umlagerungsprozeß zu der optisch spezifischen homologen, Amyloid genannten Substanz, die nach ihm dem Globulin nahesteht. Chemisch weist sie folgende Zusammensetzung auf (Krawkow):

$$C = 45\%,\ H = 7\%,\ N = 14\%,\ S = 2{,}8\%.$$

Eppinger stellt fest, daß das Amyloid aus den verschiedensten Aminosäuren aufgebaut sei, aber keine Schwefelsäure enthalte, also auch keine Chondroitinschwefelsäure vorhanden sein könne. Schmidt wieder sieht im Amyloid einen kompliziert zusammengesetzten Eiweißkörper homogener, glasartiger Natur, der in den Saftspalten des Bindegewebes und an der Oberfläche der Bindegewebs-

fasern abgeschieden wird. Es ist kein Degenerationsprozeß, sondern ein Infiltrationsprozeß; es kreist im Blut ein gelöster Eiweißkörper, der in den Organen durch die dort vorhandene Menge von Schwefelsäure ausgefällt wird. Zur Bildung von Amyloid, so sagt Schmidt, sind nötig ein präformierter Eiweißkörper, gepaarte Schwefelsäure und eine Insuffizienz des amyloidentarteten Gewebes, die in vermehrter Menge vorhandene Schwefelsäure zu eliminieren. Heute wissen wir mit Bestimmtheit, daß es sich um einen schwer löslichen Eiweißkörper handelt, der chemisch dem Globulin nahesteht.

Bei diesen Untersuchungen wurde auch das Problem des Hyalins gestreift. Lubarsch stellte fest, daß der Eiweißkörper bei teilweisem oder völligem Fehlen der Chondroitinschwefelsäure unverändert das optische Bild der amyloiden Substanz wahre. Beweisend dafür waren die Angaben Krawkow's, dem es gelang, an künstlich isolierter Chondroitinschwefelsäure sowohl die Jodschwefelsäure- als auch die Methylviolettreaktion zu erzielen, ferner diejenige Schmiedebergs, dem es gelang, aus dem Knorpel die Chondroitinschwefelsäure zu isolieren, ohne daß derselbe seine physikalischen Eigenschaften änderte. Ein Amyloid, das ohne die typische Farbreaktion zu zeigen, sich optisch, morphologisch doch als solches darstellt, nannte Klebs „achromatisches Amyloid". Man schlug hiervon ausgehend dann die Brücke zum Hyalin, in der Annahme, in diesem achromatischen Amyloid Hyalin vor sich zu haben. M. B. Schmidt stellt hierzu fest, „daß Hyalin und Amyloid nebeneinander und unter den gleichen Verhältnissen entstehen und daß Amyloid durch Verlust der Reaktion zu Hyalin werden kann".

3. experimentelle Methoden.

Eng mit den Überlegungen der chemisch-experimentellen Forschung ging die rein experimentelle Erzeugung des Amyloids am Tierversuch, die den Zweck verfolgte, durch Betrachtung der allmählichen Bildung über seine Herkunft Aufschluß zu erhalten. So gelang es nachzuweisen, was man schon immer zu beobachten geglaubt hatte, nämlich die Bestätigung der Annahme, das Amyloid als Folge und Begleiterscheinung spezieller, infektiöser, toxischer oder sonstiger, mit erhöhtem Eiweißabbau einhergehender Prozesse zu sehen. Erwähnt seien

die Versuche zur Erzeugung des Amyloids bei Tieren durch Injektion von Eitererregern (Staph. aureus, Streptococcus, Pneumococcus, Gonococcus) oder auch ihrer abgetöteten Kulturen. Andere Wege gingen Kuczinski und Strasser, die zunächst bei mit eiweißreicher Nahrung gefütterten Mäusen Amyloidbildung beobachteten, die noch stärker wurde bei parenteraler Einführung von Eiweißlösungen. Es liegt also der Schluß nahe, da auch Injektion von Nutrose oder Kasein bei Mäusen zur Amyloidbildung führen kann, daß das Kreisen abbaubedürftigen Materials Voraussetzung sei. Letterer berichtet über positive Ergebnisse bei Injektion von Selen und kolloidalem Schwefel. Kuczinski glaubt auch Fermente für die Amyloidbildung mitverantwortlich machen zu können; ihr Sitz sei an jenen Orten, an denen ein gesteigerter pathologischer Eiweißabbau stattfindet, Lymphräume z. B. Auch Schmidt spricht von der Amyloidbildung als von einem fermentativen Gerinnungsprozeß, der in Lymphgefäßen und Spalten zur Abscheidung aus der hier vorhandenen Flüssigkeit führt. Letterer erzeugte auch durch Implantation nicht amyloider Organe von gesunden Mäusen an gesunden Mäusen in der Bauchhöhle Amyloid. Und zwar bekam ein Teil der Tiere, bei vollkommen sterilem Verlauf Amyloid in Milz, Leber und Nieren. Er nimmt an, daß die aus dem Implantat resorbierten Eiweißstoffe selbst nicht zur Amyloidosis führen, sondern ihrerseits den Anstoß zu einer für das Amyloid verantwortlich zu machenden Störung des Eiweißstoffwechsels im Wirtstier geben. Rabl berichtet über den Einfluß sauren und alkalischen Futters auf die Mäuse. Bei Mäusen, die lange Zeit cholesterinreich gefüttert werden und eine saure oder abwechselnd saure und alkalische Nahrung erhalten, kann Amyloid auftreten, am häufigsten in Milz und Leber. Also scheint neben den bisher bekannten Komponenten zur Entstehung der amyloiden Veränderungen auch die Säure und Cholisterinzufuhr mit der Nahrung eine Rolle zu spielen. Eine Bildung von echten Amyloidtumoren wurde bei der experimentellen Amyloiderzeugung nicht beobachtet.

III. Allgemeine Amyloidosis.

a) Lokalisation.

Die allgemeine Amyloidosis lokalisiert sich am häufigsten wie bereits erwähnt, in den Organen der Bauchhöhle in Milz, Leber, Nieren, Nebennieren und Darmschleimhaut. Aber auch in fast allen anderen Organen wurde, wenn auch nur in mikroskopischer Menge, Amyloid gefunden. In den einzelnen Organen wiederum sind bestimmte Teile bevorzugt, z. B. in der Milz die Milzfollikel. Zum typischen Bild einer allgemeinen Amyloidosis gehört, daß die Reihenfolge des Befallenwerdens der Organe sich meist gleichbleibt. Auf Grund der Tatsache, daß die Milz als das beim Eiweißabbau und Kreisen abbaubedürftiger Eiweißkörper im Blut zunächst reagierende Organe meist zuerst befallen wird stützten sich die Forschungen, bezw. zogen Rückschlüsse bezüglich der Aetiologie und Genese des Amyloids.

b) Morphologie.

Grobmorphologisch weisen die amyloid veränderten Organe einen spiegelnden, glänzenden, transparenten Überzug auf; das ganze Organ scheint glasig zu sein, ist vergrößert und verhärtet. Im feineren Aufbau sind die Amyloideinlagerungen als strukturlose Massen erkenntlich. Sie lagern sich vorzugsweise in Lymphspalten, Lymphgefäße und Blutgefäße, deren media gerne befallen wird, ab. Man findet die amyloide Substanz zwischen Gewebsbestandteilen, an Zellgrenzen und in Interzellularräumen. Hier bilden sich klumpige, schollige Massen, die niemals intrazellulär beobachtet wurden, es sei denn bei Riesenzellen, die wohl phagocytär das Amyloid in sich aufnahmen. In einer amyloid veränderten Milz, der sog. Sagomilz, hat sich das Amyloid in den Follikeln von der Randzone ausgehend nach der Mitte zu abgelagert; er erscheint dann als ein glasig aussehendes Knötchen, das einem gekochten Sagokorn ähnlich sieht. Ist dagegen das ganze Organ diffus amyloid entartet, d. h. zeigen sowohl Follikel als auch Pulpa amyloide Einlagerungen, so spricht man bei Blutreichtum von Schinkenmilz, bei Blutarmut von Speckmilz. Die beiden letzten Formen finden sich meist im Alter und bei vorwiegend syphilitischer Aetiologie, die erste Form vorwiegend bei jugendlichen Individuen und hat meist Tuberkulose als Ursache. Die Leber ist bei der allge-

meinen Amyloidose vergrößert und derb; auf dem Schnitt erscheint sie fleckig durchscheinend (Speckleber). Bei hohen Graden können ganze Läppchen in homogene amyloide Massen verwandelt werden; es tritt meist dann durch Kreislaufstörung der Kapillaren Verfettung des Parenchyms ein, das Aussehen der Leber wird dann ungleich und fleckig. Die Niere ist bei Befallensein mit Amyloid ebenfalls vergrößert, das Parenchym blaß, transparent und verquollen. Das Amyloid kommt noch in vielen anderen Organen vor, dort aber verhältnismäßig sehr viel seltener. Erwähnt sei noch, daß bei höheren Graden bei allgemeiner Amyloidosis gelegentlich eine amyloide Degeneration im Bereich der Zungenpapillen oder entlang der kleinen Schleimhautgefäße oder in der Basalmembran der Speicheldrüsen mikroskopisch nachzuweisen ist. Auch sind Fälle von amyloider Degeneration bei Zahnpulpen beobachtet worden.

c) Aetiologie.

Das Auftreten der allgemeinen Amyloidosis wurde von jeher gleichzeitig mit anderen oder als Folge anderer Krankheiten beobachtet. Drüner erwähnt, daß man es bei chronischen Eiterungen und langwierigen, zur Einschmelzung neigenden tuberkulösen Prozessen findet, ferner glaubt man, daß Malaria, Dysenterie, Lymphogranulomatose, chronische Gonorrhoe und Syphilis beim Auftreten des Amyloids verantwortlich zu machen seien. Susmann kommt zu dem Entschluß, daß das Vorhandensein eines Toxins ausschlaggebend ist für Amyloidbildung. Bei der chronischen Nierenentzündung z. B. konnte nachgewiesen werden, daß eine örtliche Gewebsschädigung Anlaß bietet für die Ansammlung von Amyloid; die weitere Ausbreitung erfolgt auf dem Lymphweg. Bestätigt wurde diese Annahmen durch Beobachtungen, die man an Individuen machte, die als Folge irgendeiner der vorgenannten Erkrankungen an Amyloid gelitten hatten, und die nach Heilung der betreffenden Ursache wieder zu verschwinden pflegte (Waldenström). Auch Négro berichtet über einen Fall von Heilung einer Amyloidniere nach Beseitigung einer chronisch fistelnden Eiterung des retroperitonealen Raumes, die die typischen Erscheinungen der Kachexie, Albuminurie, Ödeme, Milz und Lebertumor, Meteorismus, Hypotension und gesteigerter Diurese machte. Weitere Berichte ähnlicher Art liegen noch zahlreich vor. Erwähnt sei nur

noch ein Fall, der, was Aetiologie der Amyloidentstehung betrifft, geradezu ein Schulbeispiel darstellt. Es handelt sich um einen Fall von sekundär infizierter Knie-Tuberkulose, die im Verlauf ihrer dreijährigen Dauer zu zunehmender Blässe, Milz- und Lebertumor, Ödemen, Ascites und Albuminurie geführt hatte. Nach erfolgter Amputation besserte sich der Allgemeinzustand (Gewichtszunahme in einem Jahr 18 kg), Milz und Lebertumor wurden kleiner, Albuminurie verschwand fast vollständig im Verlauf von zwei Jahren (Palmén). Es wurde ferner auch bei Carcinom und anderen Geschwülsten allgemeine Amyloidosis beobachtet. Es handelt sich also durchweg um Krankheiten, die zu Stoffwechselstörung führen, die dann als die Ursache der allgemeinen Amyloidosis anzusehen sind. Die Aetiologie der Amyloidentstehung betreffend sei auch noch auf Port-Euler verwiesen, der unter dem Abschnitt: „Veränderungen des Pulpengewebes" folgendes schreibt: „Daß bei der chronischen Pulpitis als Ausdruck der Stoffwechselstörungen Veränderungen auftreten können, ist bereits erwähnt worden. Die gleichen Veränderungen beobachten wir aber auch garnicht selten, ohne daß an dem betreffenden Zahne eine Karies oder Pulpitis aufgetreten ist. Im wesentlichen handelt es sich um folgende Formen: Vakuläre Degeneration, Verfettung, hyaline Degeneration, amyloide Degeneration, kalkige Degeneration usw.; amyloide Degeneration ist selten. Als Ursache wird man letzten Endes auch bei den selbständiger auftretenden Veränderungen Stoffwechselstörungen annehmen müssen, die teils von außen bedingt sind, teils mit Allgemeinerscheinungen im Körper zusammenhängen. Zu den äußeren Bedingungen gehören sicher auch starke funktionelle Inanspruchnahme der Zähne, Überbelastung, Abkauung, Erschöpfungserscheinungen, wie sie ja auch im Alter auftreten können. Klinisch pflegen die Veränderungen der Pulpa nicht in Erscheinung zu treten. Trotzdem kann ihnen eine erhöhte, praktische Bedeutung dadurch zukommen, daß die Widerstandsfähigkeit gegen Karies herabgesetzt zu werden vermag, daß die Fähigkeit, Reizdentin zu liefern, aufhört und so z. B. bei Abkauungen das Pulpenkarum freigelegt werden kann. ....." — Von Gräff ist ein Fall von allgemeiner Amyloidosis beschrieben worden, bei dem auch in der Pulpa intakter Zähne das Auftreten von Amyloid festzustellen war.

IV. Lokales tumorförmiges Amyloid.

a) Lokalisation.

Die Mehrzahl aller bisher in der Literatur bekanntgewordenen Fälle lokalen tumorförmigen Amyloids stellen die Amyloidtumoren der Conjunctiva bulbi. Es folgen der absoluten Erkrankungshäufigkeit nach der Kehlkopf, der Zungengrund, die Luftröhre, Bronchien und schließlich Gaumenbögen und Tonsillen. In einzelnen seltenen Fällen wurden auch einmal Amyloidtumoren in der Dünndarmwand, in Harnblase und Urethra, in Narben bei Lues beobachtet; doch sei es dahingestellt, ob es sich um echte Amyloidtumoren nach strenger Definition handelt. Bisweilen traten die Tumoren multipel auf. Bekannt ist Manasses Fall von Amyloidtumor am weichen Gaumen, Tonsille und Kehlkopf (VA 159); auch Schmidt beschreibt zwei eigene Fälle mit Sitz am Zungengrund. Die Fälle von Ziegler, Zahn, Krauß, Glockner, Mager, Hüter usw. sind schon oft in der Literatur erwähnt worden.

b) Morphologie.

In allen diesen Fällen handelt es sich um Tumoren, die in Form plateauartiger, knotiger, breitbasiger oder gestielter polypöser linsen- bis walnußgroßer Gebilde auftreten, von jener Vielseitigkeit der Gestalt, die sie klinisch oft verwechseln ließ mit Carcinom, Abscessen oder verfallenden Gummen. Die Tumoren weisen genau wie die amyloid degenerierten Organe bei der allgemeinen Amyloidosis ein glasiges, transparentes Aussehen auf. Sie sind meist derber Konsistenz. Primär machen sie nie klinische Beschwerden, nur dann, wenn sie durch ungünstigen Sitz und großes Volumen z. B. zu einer Lichtungsverlegung im Respirationstraktus führen. Schmerz und Ulceration primär wurden nie beobachtet; in vielen Fällen sogar wußten die Patienten nichts vom Vorhandensein einer Geschwulst, oft auch wurden Tumoren erst bei der Obduktion entdeckt. Was das mikroskopische Bild der Tumoren anbelangt, so stellt sich die amyloide Substanz als solche natürlich wie in der bisher geschilderten Art und Weise dar. Es dienen also zum Nachweis eines Amyloidtumors dieselben Färbemethoden wie für eine amyloiddegenerierte Leber z. B. Nur ist zu erwarten, daß beim Amyloidtumor die Amyloidsubstanz

das Übergewicht gegenüber dem Stroma hat. Es bildet die homologe glasartige Amyloidsubstanz dicke Schollen und Bänder, die, wie wir immer wieder lesen, sich zu unförmigen, plumpen Massen zusammenlagert und das mikroskopische Feld beherrscht. Mitunter findet sich Einlagerung von Knochen, Knorpel oder Hyalin, jedoch ist das nicht die Regel. Es sei weiter unten nochmals darauf hingewiesen. Man findet in den meisten Fällen eine mehr oder weniger starke Alteration der Blutgefäßwandungen. Soweit eine Excision der örtlichen Verhältnisse wegen in Frage kommt, wird sie wohl meist erfolgreich sein und man wird ohne nachfolgende Bestrahlung auskommen. G. C. Müller 1933 beschreibt einen eigenen Fall von ebenfalls seltener Lokalisation, nämlich im Bereich des Nasenflügels bei einem jugendlichen Individuum. Auch hier wurde lediglich eine Excision vorgenommen und auf nachfolgende Bestrahlung verzichtet.

c) Aetiologie.

Man hat geglaubt, gewisse Gegebenheiten des Ortes oder seiner Umgebung für die Entstehung des Amyloidtumors verantwortlich machen zu können, ohne indes bis heute auch nur annähernd bestimmt den einen oder anderen Faktor als alleinschuldig angeben zu können.

Nach Glockner ist das lokale tumorförmige Amyloid fast ausnahmslos durch seine nahe Stellung zu den Organen gekennzeichnet, die reichliche Mengen elastischer Elemente enthalten und erinnert an die Amylodtumoren, die in der Conjunctiva bulbi sitzend, die Mehrzahl aller Tumoren stellen. M. B. Schmidt ist ebenfalls der Auffassung, daß die regelmäßig wiederkehrende Lokalisation nicht auf Zufälligkeiten, sondern auf einer gewissen Disposition der betreffenden Stellen beruhe. Er lehnt auf Grund seiner Definition des lokalen tumorförmigen Amyloids, nämlich darunter lediglich die auf einem umschriebenen Organteil beschränkte und meist in Tumorform auftretende Amyloidbildung zu verstehen, fast alle außerhalb Zunge und Conjunctiva bulbi gefundenen Tumoren als echte Amyloidgeschwülste ab und sagt zusammenfassend, daß echte Amyloidtumoren nur an Stellen auftreten, die dem Respirationstraktus angehören. Mit diesen, an den Respirationsorganen lokalisierten, lassen sich die Zungentumoren auf Grund ihrer nahen räumlichen Beziehungen zur Epiglottis in eine Gruppe zusammenfassen. Sie sollen begründet sein in der peri-

chondralen, bezw. parachondralen, jedenfalls mit knorpel- und knochenbildenden Fähigkeiten begabten Natur des betreffenden Bindegewebes. Übereinstimmend damit glaubt auch Manasse, daß Knorpeleinlagerungen, die er in zwei Fällen lokalen tumorförmigen Amyloids entdeckte, auf metaplastische Weise entstanden seien. Denn wenn auch die Knorpelinseln einerseits häufig in nächster Nähe der Trachealringe lagen, so waren sie doch stets durch der letzteren Perichondrium scharf von ihnen getrennt und lagen andererseits wieder weit vom praeformierten Knorpel mitten im Bindegewebe oder auch garnicht selten im Fettgewebe, zuweilen sogar inmitten der amyloiden Substanz. Äußerlich hatten die Inseln nie ein eigenes Perichondrium, waren überhaupt nicht von dem umgebenden Gewebe, auch nicht vom Perichondrium der Trachealringe, wenn sie in der Nähe lagen, abgeschlossen, schossen vielmehr mit unregelmäßigen Zipfeln und Ausläufern ins Bindegewebe hinein, sodaß keine scharfe Grenze zwischen beiden festzustellen war. Weiterhin sprach der feinere Bau der Knorpelinseln für ihre metaplastische Entstehung. Für Pollack wieder stellen die Amyloidtumoren der Luftwege und der Mundrachenhöhle lokale Ablagerungen von amyloider Substanz in das ursprüngliche Gewebe dieser Organe oder in durch entzündliche Prozesse entstandene Gewebshyperplasien dar und sind nicht zu den autonomen Neubildungen zu rechnen. Er geht damit in ähnlicher Richtung wie Mayer, der bei einem auf beiden Taschenbändern sitzenden Tumor ebenfalls Knochen- und Knorpelinseln findet und meint eine primäre Bindegewebsgeschwulst sei später, als Antwort des Reizes auf Grund der durch Versprengungen bedingten Knorpel- und Knochenbildung, amyloid degeneriert. Manasse dagegen spricht sich entschieden gegen eine Entstehung durch secundäre Degeneration aus einer Bindegewebsgeschwulst aus. Mit ihm sind eine ganze Reihe namhafter Forscher derselben Ansicht. Die Rolle der örtlichen Prädisposition wurde bereits erwähnt, es bleibt nur noch an damit verknüpfte konstitutionelle Bedingungen zu erinnern.

Zusammenfassend sei festgestellt, daß sich nach dem heutigen Stand der Forschung über das Amyloid noch kein endgültiges Wort über die Aetiologie des lokalen tumorförmigen Amyloids geben läßt.

V. Eigene Beobachtung.

Veronika F., 46 Jahre alt. Die Patientin kam, von ihrem Zahnarzt auf eine etwa linsengroße, flache, gerötete Geschwulst über dem rechten Eckzahn aufmerksam gemacht, in das hiesige Krankenhaus zur Ambulanz und Behandlung. Da die Geschwulst auf verschiedene Ätzungen nicht ansprach, wurde sie excidiert und zur histologischen Untersuchung geschickt. Das Ergebnis lautete auf eine „bindegewebige Gewebswucherung". Nach zwei Monaten hatte sich ein Rezidiv von etwa Bohnengröße gebildet, was die Patientin veranlaßte, sich wieder in ärztliche Behandlung zu begeben. Der Befund in der Krankengeschichte berichtet von einer kräftigen Frau in gutem Ernährungszustand; sie war noch nie ernstlich krank. Am Zahnfleisch des rechten oberen Eckzahnes fand sich eine etwa bohnengroße flache Geschwulst, gerötet, hart, auf der Unterlage verschieblich; Ulceration und Schmerz fehlten, ebenso wie andere Veränderungen, die einen Reiz auf den Kiefer oder die Weichteile hätten ausüben können. Die Zähne waren in gutem und gepflegtem Zustand, kariöse Höhlen nicht vorhanden, auch das Röntgenbild zeitigte einen negativen Befund. An den inneren Organen waren keine krankhaften Veränderungen festzustellen. Es erfolgte am 11. 8. 38 die Excision dieses Rezidivs, dessen histologische Untersuchung einen Amyloidtumor ergab. Die Wundheilung war gut; bis zur Nachuntersuchung im März 1940 war kein Rezidiv festzustellen.

Mikroskopische Untersuchungsergebnisse.

(Obermedizinalrat Dr. Tessereaux, Pforzheim, 16. 8. 38.)

Die mikroskopische Untersuchung ergab in den beiden uns übersandten Probeexcisionen aus der Oberkieferschleimhaut der 46jährigen V. F. unter dem geschichteten Plattenepithel der Oberfläche in der bindegewebigen Schleimhaut die Einlagerung klumpiger und scholliger homogener Massen, die sich bei Hämatoxylin-Eosin-Färbung rötlich-bläulich, bei Behandlung mit Lugol'scher Lösung mahagonibraun und mit Methylviolett metachromatisch lila färben. Für eine bösartige Neubildung kein Anhaltspunkt.

Diagnose: Lokale Amyloidanhäufung, sogenannter Amyloidtumor.

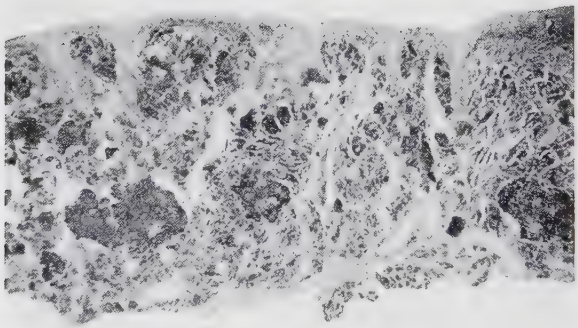

a) Lokalisation.

Der Sitz dieses Amyloidtumors an der labialen Seite des rechten Oberkiefers ist relativ weit entfernt vom Sitz der bisher im Schrifttum beschriebenen Tumoren und stellt somit eine Seltenheit dar. Der Tumor ist gegenüber den bisher beschriebenen verhältnismäßig groß. Die Umgebung zeigt makroskopisch ihre normale Beschaffenheit. Subjektive Beschwerden hatte die Patientin durch den Sitz der Geschwulst nicht.

b) Morphologie

Grobmorphologisch weicht das Aussehen dieses Tumors an der Oberkieferschleimhaut nicht von dem der Tumoren im Respirationstraktus ab; die Vielgestaltigkeit der Erscheinungsform anderer pathologischer Veränderungen in der Mundhöhle kann in diesem Fall außer Acht gelassen werden, da durch den histologischen Befund die Diagnose klargestellt ist.

Das mikroskopische Bild zeigt ganz besonders auffällig die homologe, glasige Beschaffenheit des Amyloids, dem gegenüber die Stromareste ganz zurücktreten. In Form von verschieden großen rundlichen oder unregelmäßig gestalteten Klumpen und Schollen, auch breiten Bändern und Balken, nimmt sie große Bezirke ein. Verkalkungen und Verknöcherungen, auch Knorpeleinlagerungen fehlen. An verschiedenen Stellen, wo das Bindegewebe stärker verdrängt ist, wo also ein

großer amyloider Kern vorhanden ist, dringen von dem Bindegewebsmantel aus feinste Fäserchen in den von seinem Mantel mitunter künstlich abgehobenen Kern ein, diesen maschenartig durchsetzend. Von einer ausgesprochen amyloiden Degeneration der Blutgefäße ist nichts zu beobachten. Das Oberflächenepithel ist überall erhalten. Das Amyloid reicht bis nahe ans Epithel.

Nach seinem makro- und mikrosokpischen Verhalten also, und vor allem nach dem Ausfall der spezifischen Reaktionen, besteht demnach kein Zweifel, daß dieser Tumor zur Gruppe jener seltenen Geschwulstbildungen gehört, die man mit der Bezeichnung „Amyloidtumor" oder „lokales tumorförmiges Amyloid" bezeichnet.

c) Aetiologie.

Es handelt sich um eine Patientin mittleren Alters, de einen Amyloidtumor an einer Stelle des Alimentationstraktus aufweist, die bisher noch immer verschont war von derartigen pathologischen Erscheinungen. Sie hat, wie das auch der normale Befund an den inneren Organen beweist, noch nicht an Erkrankungen gelitten, die man glaubt für die Entstehung von allgemeiner Amyloidosis sowohl als für die Enstehung des lokalen tumorförmigen Amyloids verantwortlich machen zu können.

Eine Amyloidbildung auf Grund eines entzündlichen Vorganges anzunehmen wäre fehl, da nach dem Befund in der Mundhöhle weder ein Reiz störender Prothesenteile (Patientin trägt keine), noch Zahnstein noch eine Exostose, noch irgend eine andere, die Entstehung des Amyloids auf entzündlicher Grundlage rechtfertigende Schädlichkeit in Frage kommt. 'Die Frage ob der Tumor vielleicht auf Grund des Vorhandenseins stärkerer elastischer Elemente seine Entstehung verdanke, entfällt, da in diesem Gebiet des Alimentationstraktus keine oder nur in geringem Grad elastische Fasern vorhanden sind· Die andere Frage, ob die Entstehung des Tumors zu erklären sei auf Grund seiner nahen, räumlichen Beziehungen zu einem mit knorpel- und knochenbildenden Fähigkeiten begabten Gewebe, ist wohl verneinend zu beantworten, da man, obwohl man hier bisweilen Ecchondrosen und Exostosen findet, in diesem Tumor, bei dem aus verschiedenen Stellen Excisionen gemacht wurden, keinen Knorpel, keinen Knochen und kein Hyalin entdecken konnte.

Es bleibt also zur Erklärung dieses Falles von lokalem tumorförmigem Amyloid nach Ausschluß örtlicher Reizzustände und der oft erwogenen, aber von den meisten Untersuchern entschieden abgelehnten Entstehung aus einer primären Geschwulst, nur die Möglichkeit an eine örtliche Zirkulationsstörung und an die die Entstehung beherrschenden konstitutionellen Bedingungen zu denken. Sicher aber ist nur das eine, daß sowohl die Histiogenese der Amyloidsubstanz im allgemeinen, als auch die Aetiologie der Amyloidtumoren im besonderen, heute noch ein dunkles Kapithel der Pathologie darstellen.

Es sei mir gestattet, Herrn Prof. Dr. Zukschwerdt, Bruchsal, meinen Dank für die Überlassung des Themas und die Übernahme des Referates zu dieser Arbeit auszusprechen; gleichzeitig danke ich Herrn Obermedizinalrat Tessereux, Pforzheim, für die freundliche Überlassung des Mikrophotogramms.

Literatur.

Ziegler: Virch. Arch. 65.

Schmidt, M. B.: Virch. Arch. 163.

Manasse: Virch. Arch. 159.

Glockner: Virch. Arch. 160.

Pollak: Ztschr. f. Laryngol. 7.

Schmiedeberg: Arch. f. experim. Path. u. Pharm. 87:

Lubarsch: Virch. Arch. 271.

— Arch. f. Laryngol. 14.

Port-Euler: Verh. d. Path. Ges., 25. Tag, 1930, Berlin.

Drüner: Dissertation 1934 Heidelberg.

Lebenslauf.

Am 9. 1. 1916 wurde ich, Klara Geschwindner, aus Bruchsal, zu Colmar i./E. geboren. Die Reifeprüfung legte ich an der Oberrealschule zu Bruchsal ab. Im Sommer 1935 genügte ich meiner vorgeschriebenen Arbeitsdienstpflicht, um im Wintersemester 1935/36 als Studierende der Zahnmedizin die Ruprecht-Karls-Universität zu Heidelberg zu beziehen. Im Februar 1937 legte ich die zahnärztliche Vorprüfung, im Frühjahr 1939 die zahnärztliche Hauptprüfung in Heidelberg ab.